Ueber den heutigen Stand

der

Kenntnis der Vincent'schen Angina.

Inaugural-Dissertation

zur

Erlangung der Doktorwürde

in der

gesamten Medizin

verfasst und einer

hohen medizinischen Fakultät

der

Kgl. Bayerischen Ludwig-Maximilians-Universität München

vorgelegt von

Erich Conrad,

approb. Arzt aus Danzig.

Mit 1 Tafel.

(Sonder-Abdruck aus dem Archiv für Laryngologie. 14. Bd. 3. Heft.)

Berlin 1903.

Druck von L. Schumacher.

Gedruckt mit Genehmigung der medizinischen Fakultät der Universität München.
Referent: Prof. Dr. v. Bauer.

Seinen Eltern

in Dankbarkeit gewidmet

vom Verfasser.

Digitized by the Internet Archive
in 2026

https://archive.org/details/IA41552325_0181

Im Jahre 1897 berichtet Vincent in der Société médicale des hôp. in Paris über eine Tonsillaraffektion, die er als „Angine diphéroide à bacilles fusiformes et spirilles“ bezeichnet. In einigen Arbeiten, die er in den Archives internationales de laryngologie veröffentlicht, schildert er diese Erkrankung genauer (1).

Schon vor ihm scheinen zuweilen einzelne Forscher auf diese besondere Anginenform aufmerksam geworden zu sein, ohne dass es ihnen jedoch gelang, die spezifischen Krankheitserreger nachzuweisen.

So schreibt z. B. R. Turro (2): „Die Kraft und Virulenz der Streptokokken bei Angina ist abgesehen von den lokalen Bedingungen des Terrains, durch die Gegenwart einiger Bakterienarten, die immer noch nicht genügend bekannt sind, begünstigt. —

Bald nach den ersten Publikationen von Vincent berichten auch andere Autoren von Krankheitserscheinungen auf Grund der von Vincent beschriebenen Bakterienformen.

In der Zeit von 1898/99 erschienen Arbeiten von Raoult u. Thiry (3), von Bernheim (4), Sacquépée (5), Lichtwitz und Sabrazès (6) u. A. Merkwürdigerweise fast alles Franzosen. Erst in den letzten Jahren sind auch in Deutschland Fälle beobachtet und beschrieben. Ich nenne Graupner (7), Salomon (8), Baron (9) und die jüngsten Veröffentlichungen von Löblowitz (10) etc. Fast alle geben uns von dem Bilde, das uns die Vincent'sche Angina bietet, ohne bemerkenswerte Abweichungen ungefähr dieselbe Schilderung.

Meist auf eine Mandel beschränkt, zeigt sich dem Beschauer in der Regel ein grauweisser Belag, bei der ersten Inspektion ganz das Bestehen einer Diphtherieaffektion vortäuschend. Dieses pseudomembranöse Exsudat ist von weicher Konsistenz und schleimiger bis zähflüssiger Beschaffenheit. Am Rande meist unregelmässig gezackt, wird es von einer stark geröteten

zuweilen ödematös geschwollenen Zone umgeben. Die Loslösung der Membran bildet bei Beginn der Erkrankung keine Schwierigkeit, und sieht man hiernach an Stelle des Belages eine mehr oder minder starkblutende Oberfläche. Am nächsten Tage hat sich die Membran von neuem gebildet, und zeigt sich bei der Untersuchung dasselbe Bild. Nach und nach breitet sich das Exsudat von seinen Rändern her immer weiter aus und nimmt bald den grössten Teil der meist auch stark geschwollenen Mandel ein. Wenn nun Vincent in seinen Publikationen hauptsächlich von einseitigen Affektionen berichtet, so haben andere Beobachtungen von Raoult und Thiry (11), Sacquépée (12), Mayer (13) etc. gezeigt, dass nicht allein auch die gegenüberliegende Tonsille befallen werden kann, sondern dass sich ebensogut auf dem weichen Gaumen und der Uvula ähnliche Herde bilden, die allmählich zu einer einzigen grauen Masse verschmelzen und so eine allgemeine membranöse Stomatitis hervorrufen können.

Dieses ist das Bild, welches die einfache membranöse Form oder, wie verschiedene Autoren (14) angeben, das erste Stadium, der auf Vincent-schen Bakterien beruhenden Angina bietet. Die zweite Art resp. das zweite Stadium ist das ulcero-membranöse.

Hier hat sich unter der Membran bei gleichzeitiger Nekrose des darunter befindlichen Gewebes ein Ulcus gebildet, von mehr oder minder charakteristischer Form. Häufig ist man versucht, dasselbe für ein Schankergeschwür anzusprechen. Ueber die Differentialdiagnose werde ich mich später noch genauer verbreiten.

Bisweilen ist das Ulcus von flacher Beschaffenheit, am Grunde etwas verhärtet, mit erhabenen Rändern und entzündlicher Umgebung. Oft ist es kraterförmig ausgehöhlt und von vielfach zerklüfteten und zerfetzten Wänden eingefasst. Die Flächenausdehnung ist je nach den Umständen eine verschieden grosse. Auch hier sieht man nach Entfernung des schmierigen, grauweisslichen Belages eine erodierte Oberfläche, aus der das Blut aus zahlreich zerstreutliegenden Blutpunkten gleichsam wie durch ein Sieb hindurch sickert.

Neben diesen Lokalerscheinungen treten selbstverständlich auch die bei andern Anginenformen zu beobachtenden Nebenbefunde auf.

Die Submaxillar- und Cervicaldrüsen sind je nach der Intensität der Erkrankung mehr oder weniger stark geschwollen; bald nur auf einer, bald auf beiden Seiten bemerkbar, zuweilen druckempfindlich oder ganz schmerzlos.

Der Patient klagt über Trockenheit im Halse und infolge der stark geschwollenen Mandeln über Schluckbeschwerden. Appetitlosigkeit stellt sich ein, Kopf- und Ohrenschmerzen, allgemeines Mattigkeitsgefühl, Unlust zur Arbeit und Schlaflosigkeit. Hie und da treten Temperatursteigerungen auf bis zu 38,5 bis 39,0. Der Speichelfluss ist immer stark vermehrt. Albumen war im Urin nie nachweisbar, ausser in einem von Siredey und Mantaux (15) beobachteten Fall von ulcero-membranöser Stomatitis des

harten Gaumens und des Gaumensegels unter Freilassung der Tonsillen, bei dem Albuminurie konstatiert wurde. Ob letztere eine Folgeerscheinung der Stomatitis gewesen, mag dahin gestellt bleiben. Der Atem des Patienten ist meist fötid, die Stimme nasal, die Zunge schleimbedeckt.

Es ist nicht gesagt, dass diese Erscheinungen alle zugleich oder stets in ihrer ganzen Intensität auftreten; oft sind dieselben überhaupt nicht, oder in einem den Patienten nur wenig belästigenden Masse vorhanden. Der Krankheitsprozess läuft dann innerhalb weniger Tage ohne weitere Beschwerden ab.

Zu bemerken wäre noch, dass das Praedilektionsalter (16) die Jugend zu sein scheint (17—25 Jahr); besonders häufig beim männlichen Geschlecht. Prädisponierend wirken ferner Tabaksgenuss, die Entwicklung des Weisheitszahnes, Lues, merkurielle Stomatitis, Karies der Zähne, überhaupt eine schlechte Mundpflege (17). Bei vernachlässigter Behandlung kann es schliesslich zur Lockerung der Zähne und zu Ulcerationen auf Lippen und Wangen kommen. Bezüglich der oft einseitig auftretenden Erkrankung, könnte man vielleicht ein Trauma bei der Nahrungsaufnahme annehmen, das nur eine Tonsille befallen hat (18).

Oft sind (19) fuso-spirilläre Herde Eingangspforte für andere Eitererreger, namentlich für Streptokokken, die dann zu weiteren Komplikationen führen können, sodass das eigentliche Krankheitsbild der Angina völlig verschleiert und zuweilen gar nicht erkannt wird. Raoult (11) berichtet über einen Fall, bei dem auf Grund der ulcero-membranösen Läsion sich ein Abscess in der Fossula subtonsillaris bildete.

Als die eigentlichen Krankheitserreger der eben geschilderten Entzündungsformen haben Vincent und nach ihm andere Autoren zwei Bakterienformen beschrieben: Einmal ist es ein ca. 10—12 μ langes und 0,5 μ dickes Stäbchen, in der Mitte etwas verdickt, nach den beiden Enden zu sich verjüngend, sodass es das Aussehen einer Spindel bietet (fusiforme). Nicht immer sind diese Masse konstant. Zuweilen ist der Bazillus kurz und kommaförmig gebogen, manchmal tritt er länger, ja fadenförmig auf, ist dann jedoch an seinen zugespitzten Enden und dem granulierten Protoplasma erkennbar. Besonders zahlreich erscheint er bei Beginn der Erkrankung. Nicht selten liegen zwei Exemplare hintereinander, bald eine Gerade, bald eine Sichel, bald einen spitzen Winkel bildend; hier sieht man sie zu ganzen Paketen, dort in Strahlenbündeln vereint auftreten.

Als Färbemittel empfiehlt Vincent (1) Thionin und Karbolfuchsin. Methylenblau gibt weniger gute Resultate. Die Gram'sche Färbung nimmt der Bacillus zwar an, entfärbt sich aber nach längerer Alkoholwirkung auch wieder. Nach der Färbung (7) bemerkt man fast stets in der Mitte der Spindel einen hellen Raum, so dass diese aus zwei mit der Basis einander zugekehrten Pyramiden zu bestehen scheint. Auch an anderen Stellen befinden sich bisweilen rundliche ungleich grosse Lücken. Vincent hält dieselben, da sie bei der Sporenfärbung ungefärbt bleiben, für Va-

kuolen. Bei den fadenförmigen Bazillen ist die Zahl der Vakuolen grösser.

Die zweite Mikrobe ist eine Spirille. Sie hat weite Windungen, ist zuweilen zu einer Schleife verschlungen und gleicht durchaus der zarten im Zahnbelag vorkommenden Spirochaete. Sie ist schwerer färbbar wie der Bacillus, am besten mit Gentianaviolett.

Ueber die Beweglichkeit der Bakterien berichtet Vincent, dass die Spirillen zuweilen wenig, meist aber enorm beweglich sind; der Bacillus fast unbeweglich. Andere Beobachter (7 u. 9) geben das Gegenteil an, doch trete die grösste Beweglichkeit auch nur an frischen Präparaten auf. Nach 20 Minuten ist sie erloschen. Am besten erhält sie sich in reinem Leitungswasser. Durch physiologische Kochsalzlösung wird sie schon beeinflusst. Im Blutserum gesunder Menschen erlischt sie sehr rasch. Befähigt wird der Bacillus zu dieser Bewegung durch lange an seinen Enden und beiden Seiten befindliche Geisselfäden. Das Gelingen der Geisselfärbung scheint weniger von der Methode, als von gewissen noch unbekannten und daher jetzt noch dem Zufall überlassenen Momenten abhängig zu sein. Eine Temperatur von 60° C. tötet die Bakterien ab (11).

Neben diesen beiden spezifischen Arten finden sich zuweilen in Ausstrichpräparaten frischer Fälle noch die gewöhnlichen im Mundspeichel vorkommenden Bakterien, wie Haufenkokken, Diplokokken etc.

Auf der Höhe der Erkrankung bietet das mikroskopische Bild fast eine Reinkultur der fuso-spirillären Bakterien.

Alle Versuche der Reinzüchtung dieser Bakterien, sei es auf Milch, Menschenserum, Ascitesflüssigkeit oder Agar-Agar, bei Abschluss oder Zutritt der Luft waren bisher negativ; immer fanden sie sich mit anderen Bakterienarten untermischt.

Thiry (11) berichtet über einen Versuch, bei dem er neben Vincentschen Bakterien noch Streptokokken erhielt. Die Fortzüchtung einer zweiten Generation gelang nicht. Abel erhielt auf Blutserum zwei Generationen der Bazillen zur Seite grosser Diplokokken. Auch Vincent (20) erzielte nur unreine Kulturen. Als besten Nährboden empfiehlt er das Serum der Gelenkflüssigkeit rheumatischer Entzündungen. Endlich wird über eine Fortzüchtung der Bakterien berichtet (21), welche sich im Eiter einer Oberschenkelphlegmone vorfanden. Es gelangen die Kulturen einiger Generationen in flüssigen Nährböden, am besten in 1 Proz. essigsaurer Bouillon.

Beim Verimpfen auf Tiere konnte wohl eine Pathogenität konstatiert werden, jedoch keine Steigerung der Virulenz.

Bei diesen Impfversuchen wurde weiterhin die abscessbildende Fähigkeit dieser Bakterien beobachtet. Bei Injektionen (11) eines an fusospirillären Bakterien reichen Exsudates unter die Haut und in den Muskel traten Abscesse, Fistelgänge oder nekrotische Herde auf, in deren Absonderungen man neben Streptokokken und anderen Mikroben auch fusiforme Bazillen wiederfand.

In einem Empyem der Oberkieferhöhle und in einem Larynxabszess wurden sie ebenfalls eruiert. Ja sie treten auch, wenngleich nur in geringer Zahl, in dem Zungen- und Zahnfleischbelag von Individuen auf, die sonst gesund sind, doch wenig auf eine gute Mundpflege geben.

Wie schon oben erwähnt, hält Vincent die Spirille mit der unter normalen Verhältnissen im Speichel und Zahnstein vorkommenden Spirochaete identisch. Sie allein vermag keine Erkrankung hervorzurufen; das eigentlich pathogene Agens der Vincent'schen Angina ist nach den Ergebnissen mannigfacher Beobachtungen der fusiforme Bacillus.

Es fragt sich nun, in welcher Beziehung die beiden Bakterien in den Formen der Angina, der eroso-membranösen und der ulcero-membranösen zu einander stehen. Nach Graupner (7) wirkt bei der einfachen membranösen Form der Bacillus für sich allein. „Ist er aber mit der Spirille verbündet, so steigert diese seine Virulenz so, dass er fähig wird, unter Nekrose der Gewebe eine hartnäckige Geschwürsbildung hervorzubringen."

Es ist dieses die ulcero-membranöse Form der Angina. Sie ist die bedeutend häufigere. Vincent beobachtete unter 18 Fällen 15 ulcero- und 3 eroso-membranöse.

Inwieweit diese von Graupner und einigen anderen aufgestellte Theorie, dass gewissermassen infolge einer Symbiose beider Bakterien eine Virulenzsteigerung des Bacillus stattfindet, und somit das betroffene Gewebe einer tiefergreifenden Nekrose anheimfällt, mit den wirklichen Tatsachen übereinstimmt, dürfte, glaube ich erst noch von dem Resultat längerer Beobachtungen abhängig gemacht werden. Im Gegenteil werde ich im folgenden von zwei Fällen berichten, wo bei der ersten ganz leichten eroso-membranösen Form Bacillus und Spirille anscheinend in gleicher Anzahl vorhanden waren, während die zweite schwerere ulceröse Form zwar auch beide Bakterien zeigt, aber ein Vorwiegen des Bacillus erkennen lässt (vgl. Fig. 1 u. 2a).

Dass dem Bacillus in der Entwicklung der Erkrankung die Hauptrolle zufällt, lässt sich nicht bestreiten. Dieses zeigt auch der von Vincent bei einem Anginenfall erhobene anatomisch-pathologische Befund. Ausstrichpräparate ergaben eine enorme Menge fusiformer Bazillen zusammen mit Streptokokken.

Auf Schnitten sah man in den oberflächlichen Schichten ebenfalls den Bacillus mit verschiedenen anderen Bakterien vemischt. In der Tiefe trat der Bacillus allein auf in Form von Nestern, querverlaufenden, massigen Zügen und kompakten Anhäufungen, an Stellen, wo er vereinzelt auftrat, leicht an seiner charakteristischen Form erkennbar. Spirillen wurden keine beobachtet, weder in Ausstrichpräparaten, noch an Schnitten; von fremden Bakterien nur der Streptococcus, und auch der nur an der Oberfläche.

Wie man auf der Höhe der Erkrankung gewissermassen eine Reinkultur der Vincent'schen Bakterien vor sich hat, so kann man mit dem Abheilen des Prozesses auch ein allmähliches Verschwinden der spezifischen

Mikroben beobachten, bis sich zum Schlusse uns wieder das Bild der gewöhnlichen Mundbakterienflora bietet.

Fassen wir das Vorstehende nochmals kurz zusammen, so ergeben sich für die Diagnose der Vincent'schen Angina folgende Anhaltspunkte: Meist nur einseitig, seltener doppelt auftretende Erkrankung der Tonsillen, verhältnismässig leichter, fieberloser und kurzer Verlauf derselben. Neben diesen Erscheinungen dürfte man noch die ätiologischen Momente, wie schlechte Mundpflege etc. und die Prädisposition der einzelnen Individuen in Betracht ziehen. Ausschlaggebend kann jedoch nur eine sorgfältige bakteriologische Untersuchung sein, (womöglich Anlegung einer Kultur) und zwar sollte eine solche möglichst bald vorgenommen werden, weil, wie schon erwähnt, mit dem Abklingen des Prozesses ein Schwinden der Bakterien Hand in Hand geht. Selbstverständlich sind gleichzeitig auch die klinischen Erscheinungen zu berücksichtigen, da fuso-spirilläre Bakterien bei einer ganzen Anzahl von Affektionen der Mundschleimhaut vorkommen (22).

Auf Grund des klinischen Befundes allein kann eine genaue Differenzierung zwischen Vincent'scher Angina und anderen Anginenformen zuweilen Schwierigkeiten bereiten. Fast alle Autoren weisen auf die Möglichkeit einer Verwechselung mit Diphtherie einerseits, und Lues andererseits hin. Auch hier steht differentialdiagnostisch die bakterielle Untersuchung wieder an erster Stelle. Sie gibt uns bezüglich der Unterscheidung von Diphtherie und Vincent'scher Angina den besten Fingerzeig.

In einem Separat-Abdruck aus dem Sitzungsbericht des ärztlichen Vereins zu München. XI. 1902 schreibt Hecht: „Bietet uns der objektive Befund mit seinen klinischen Erscheinungen nicht die absolute Gewissheit, dass wir eine Rachendiphtherie vor uns haben, so dürfte es zweckmässig sein, sich durch ein einfaches Ausstrichpräparat, mit Karbolfuchsin gefärbt, wie wir es auch zur Färbung von Tuberkelbazillen verwenden, über den bakteriologischen Befund zu orientieren. Versäumt wird sicher für die Behandlung einer Diphtherie dabei nichts, denn die ganze Untersuchung ist in einer viertel Stunde erledigt. Ich verhehle mir nicht die Schwierigkeiten, die in der allgemeinen Praxis dem entgegenstehen, glaube aber, dass in vielen Fällen sich eine mikroskopische Diagnose ermöglichen lässt."

Wenn nun Beobachtungen von Sacquépée (5), Salomon (8) etc. ein gleichzeitiges Auftreten der Vincent'schen Bakterien und der Diphtherie- bezw. Pseudodiphtheriebazillen vermissen liessen, haben andere Untersuchungen gezeigt (23), dass, wenn auch in seltenen Fällen, wohl eine Kombination beider Arten vorkommen kann. Bei Erhebung des charakteristischen Befundes der Spirochaetenbazillenflora kann man Diphtherie nahezu sicher ausschliessen. De Stöcklin misst dem gleichzeitigen Auftreten beider Bakterienarten keine differentialdiagnostische Bedeutung bei.

Eine zweite mögliche Verwechselung dürfte in der Annahme vorhandener Lues bestehen. Daher denn auch die Bezeichnung „angine chancri-

forme“ (24), die einzelne Autoren der Vincent'schen Angina gegeben, leicht erklärlich ist.

„Falls nicht andere Erscheinungen ebenfalls auf Lues hinweisen, ist auch hier wieder das Mikroskop zu Hilfe zu nehmen, ehe man auch nur der Vermutung, dass es sich um eine luetische Affektion handeln könne, dem Patienten gegenüber Ausdruck gibt, oder gar durch eine spezifische Behandlung eine Therapie ex juvantibus einschlägt. Denn dann ist ja mit dem Abheilen der Vincent'schen Angina die falsche Diagnose auf Grund der Therapie ex juvantibus erst recht gesichert. Abgesehen von der Gefahr einen Nichtluetiker ev. zum Luephoben zu machen, könnte es sich bisweilen auch um die Frage handeln, ob bei vor Jahren stattgefundener luetischer Infektion hier etwa ein Luesrezidiv aufgetreten, eine Frage, deren Beantwortung für die nächste Zukunft des Patienten oft von grosser Bedeutung sein kann (25).“ Eine genaue Anamnese über Art und Beginn der Erkrankung ist in zweifelhaften Fällen wohl am Platze, und fernerhin auch ev. Drüsenschwellungen und die mehr oder minder schnelle Wirkung der Lokalbehandlung in Betracht zu ziehen.

Trautmann (26) schreibt bezüglich der Differentialdiagnose: „Bei gleichem pathologischen Bilde haben wir im allgemeinen bei der syphilitischen Angina gegenüber der katarrhalischen Angina nur zwei Differentialsymptome, die aber erst beim Abwarten zur Geltung kommen, nämlich:

1. Die lange hartnäckige Dauer der Erkrankung.
2. Die lange bestehenbleibenden Halsschmerzen“.

Hinsichtlich des ersten Punktes äussert sich C. M. Hopmann (27) folgendermassen: „Unter dem Einfluss der syphilitischen Infektion gewinnt die Entzündung der Schleimhaut an Stärke und namentlich an Hartnäckigkeit. Das ist ja der Hauptunterschied zwischen einer akuten Angina syphilitica und einer akuten Angina anderer Art, dass die erstere ungemein hartnäckig ist, dagegen die letztere gewöhnlich bald vorübergeht, namentlich wenn sie traumatischer Art war.“

Inbezug auf den zweiten Punkt weist Levinger (28) besonders auf die Schluckbeschwerden als hervortretendes Merkmal hin und fordert auf „bei hartnäckigen unerklärlichen Halsschmerzen stets an Lues zu denken“.

Es sei noch eine Beobachtung von Chauffard (29) hinzugefügt, der die Heilung der Angina durch Anwendung von gepulvertem Methylenblau als differentialdiagnostisches Mittel zwischen ihr und dem Schanker der Tonsillen hält.

Selbstverständlich kann auch ein syphilitischer und fusospirillärer Herd zugleich bestehen, wobei dann je nach den Umständen das eine oder das andere Krankheitsbild deutlicher zu Tage tritt.

Die Therapie der Angina ist eine recht mannigfache. Vincent selbst empfiehlt Pinselungen mit Jodtinktur, König (30) solche mit 60 prozent. Chromsäurelösung. Sirédey und Mantaux (29) und nach ihnen Chauffard (31) berichten über gute Heilerfolge von den schon oben erwähnten Einpuderungen mit Methylenblau. Diese Behandlung sei für den Patienten

leicht erträglich und rufe nur ein mässiges, wenige Minuten dauerndes Brennen hervor. Andere bedienen sich der Taupin'schen Methode, indem sie die befallenen Stellen mit sterilem nassem Wattebäuschchen und gepulvertem Chlorkalk touchieren und nachher Gurgelungen mit Resorcin- und Boraxlösung anwenden lassen. Gurgelungen mit Chlorkali, Kamillen- oder Salbeithee und Auspinselung mit 5 prozent. Höllensteinlösung, sind gleichfalls empfohlen worden. Mässige Diät (Milchkost), Eisstückchen, Priessnitzumschläge sind meist von gutem Einfluss.

Raoult und Thiry (11) haben einige Fälle beobachtet, bei denen eine blosse Luftveränderung schon eine Heilung herbeiführte. Kranke, die durch ihren Beruf gezwungen waren, tagsüber in den engen Wohnräumen einer Stadt zuzubringen, genasen rasch nach einem ca. 3—5 tägigen Landaufenthalt.

Die Prognose der Vincent'schen Angina ist wohl meist als eine günstige zu bezeichnen. Nur selten kommt es zu Komplikationen, und dürfte der Anlass hierfür wohl meist in vernachlässigter Behandlung, überhaupt in schlechter Mundpflege zu suchen sein. Rezidive sind ebenfalls hie und da beobachtet.

Von den beiden Formen heilt die eroso-membranöse ohne Hinterlassung einer merkbaren Spur ab, die ulceröse setzt auf der befallenen Tonsille einen entsprechenden Substanzverlust.

Am Ende meiner Arbeit sei es mir gestattet über drei Fälle zu berichten und gleichzeitig die seiner Zeit angefertigten mikroskopischen Präparate an der Hand der beigegebenen Zeichnungen näher zu erläutern.

Fall I

betrifft einen 20jährigen Studenten H. W., der am 31. 5. 99 mit der Klage über linksseitige Schluckbeschwerden, die bereits 3 Tage bestanden, in Behandlung kam. Er war bisher wegen Zahnbeschwerden, hervorgerufen durch Druck des durchbrechenden letzten Molaris in zahnärztlicher Behandlung gewesen. Die interkurrent auftretende Tonsillaraffektion wurde von dem behandelnden Zahnarzt als Lues-suspect angesprochen.

Objektiv liess sich folgender Befund erheben:

Patient fieberfrei, fötor ex ore, caries dentium. Am Unterkiefer links in der Umgebung des im Durchbruch befindlichen letzten Molaris Schleimhaut geschwollen, stellenweise granulierend und leicht blutend. Auf der linken Tonsille ein grauweisser konfluierender Belag mit einzelnen Blutpunkten durchsetzt; Belag nicht leicht abziehbar, Schleimhaut darunter epithelberaubt, blutend. Rechte Tonsille und Gaumensegel nur leicht gerötet. Submaxillardrüse links geschwollen, indolent.

Therapie: Gurgelungen mit essigsauer Thonerde, in der Folge mit Kal. chloric., Priessnitz, Diät, Eis.

Von dem Tonsillarbelag wurde mit ausgeglühter Platinöse ein Partikelchen genommen und ein Ausstrichpräparat behufs späterer Untersuchung angefertigt. Patient wurde auf den nächsten Tag wieder bestellt, erschien jedoch erst nach

3 Tagen und erklärte vollkommen beschwerdefrei zu sein. Objektiv zeigte sich der Belag der linken Tonsille bis auf kleine Partieen abgestossen; die leicht blutende Schleimhaut liess mehrere oberflächliche Epithelverluste erkennen.

Nach weiteren 2 Tagen war der Prozess vollkommen abgelaufen, und an der linken Tonsille nichts mehr nachweisbar.

Das mikroskopische Präparat des Belages mit Karbolfuchsin gefärbt (Fig. 1) zeigt uns neben einzelnen Epithelien und Eiterkörperchen das Bild einer Reinkultur einer anscheinenden Symbiose von spindelförmigen Bazillen und Spirillen. Letztere in verschiedener Konfiguration. In der Mitte oben eine in Form einer Zuckerzange, rechts unten eine solche um sich selbst geschlängelt; Stäbchen, zum Teil zwei aneinandergelagert, teilweise von einem stark lichtbrechenden Hof umgeben (Kunstprodukt?), Leib teilweise gekörnt, Schleim.

Ich verweise auf meine obengemachten Bemerkungen, dass bei dieser leichten eroso-membranösen Form ein gleichzeitiges Auftreten von Bazillen in Spirillen beobachtet wurde.

Fall II.

Fräulein A. H., 21 Jahre alt.

17. 6. 02. Anamnese: Seit einigen Tagen Halsschmerzen an der linken Seite und schmerzhafte Anschwellung am Halse.

Objektiv: Linke Tonsille etwas geschwollen und gerötet, mit Pfröpfen; aussen am Halse links eine Reihe infiltrierter druckempfindlicher Lymphdrüsen. Caries dentium!

Diagnose: Angina fossularis.

Therapie: Essigsaure Tonerdegurgelung, Einpinselung aussen am Hals mit Jodvasogen, Diät.

19. 6. Subjektiv: Stärkere Schluckbeschwerden, kein Fieber.

Objektiv: Rachen: stat. id. Linke Tonsille und Umgebung gerötet, in der Tiefe der nichtgeschwollenen Tonsille geringer gelblicher Belag (hinter vorderem Gaumenbogen). Linker Sternocleido geschwollen und druckempfindlich. Nasenrachenraum, Larynx etc. in Ordnung.

Therapie: Kal. chloric.-Gurgelungen. 3 mal stündlich 0,05 Calomel, Priessnitz, Bett.

21. 6.
23. 6.
25. 6. } Befund unverändert, Schluckbeschwerden geringer, Sternocleido etwas weniger druckempfindlich.

28. 6. Stad. id. In der Tiefe der linken Tonsille zeigt sich ein von schmierig grauem Belag bedecktes Ulcus mit unregelmässigen Rändern. Umgebung und Gaumenbögen gerötet, Tonsille etwas geschwollen. Ein aus der Tiefe des Ulcus angefertigtes Karbolfuchsinpräparat (Fig. 2a) zeigt fast eine Reinkultur Vincentscher Bazillen und zahlreicher Spirillen. Stäbchen entschieden vorwiegend, gleichfalls mit lichtbrechendem Hof und granuliertem Protoplasma (Akme der Erkrankung).

Therapie: Auspinselung der Tonsille mit Jodvasogen, Kamillenteegurgelung.

30. 6. Stad. id. Auspinselung der linken Tonsille mit 5 proz. Arg. nitr.-Lösung.

1. 7. Subjektiv und objektiv besser.

Mikroskopische Untersuchung (Fig. 2b): Stäbchen und Spirillen nur noch

in geringer Anzahl vorhanden, Auftreten anderer Bakterien (Haufenkokken), Eiterkörperchen, Schleim (Beginn der Heilung) — vgl. Seite 9—10 „mit dem Abklingen des Prozesses Auftreten der gewöhnlichen Mundbakterienflora“ — Therapie wie 30. 6.

2. 7. / 4. 7. Besser, abheilend; am Halse und in der Umgebung des Sternocleido noch druckempfindlich. Subjektiv beschwerdefrei, Therapie wie 30. 6.

7. 7. Linke Tonsille ziemlich abgeheilt, Drüsenschwellung am Hals geringer, aber noch palpabel und druckempfindlich.

Mikroskopischer Befund: Nur vereinzelte spindelförmige Stäbchen und Spirillen (Fig. 2c) (in der Abbildung nur ein Stäbchen und eine Spirille). Mono-, Diplo-, und Haufenkokken, feinere und plumpere Stäbchen, Plattenepithelien, Schleim, Eiterkörperchen.

21. 7. Linke Tonsille glatt abgeheilt, tiefer Substanzverlust, epithelisiert. Drüsenschwellung am Hals verschwunden. Kein Druckschmerz. Entlassen.

Fall III.

Stud. H. D., 22 Jahre.

Anamnese: Seit ca. 10 Tagen Schluckbeschwerden am Hals links, sonst beschwerdefrei, kein Fieber.

Status: In der linken Tonsille ein tiefzerklüftetes Ulcus von ca. 1 Markstückgrösse mit grauweissem Belag, der schwer abziehbar ist. Unterfläche leicht blutend. Beim Abziehen des vorderen Gaumenbogens lässt sich das Ulcus, das sich tief lateralwärts in die linke Tonsille hinein erstreckt, ziemlich ganz übersehen. Aussen am Hals links eine Reihe stark geschwellter, schmerzhafter Lymphdrüsen. Submaxillardrüsen beiderseits geschwollen. Zähne in Ordnung. Von dem Belag der Tonsille wird mit ausgeglühter Platinöse ein Ausstrichpräparat gemacht und mit Karbolfuchsin gefärbt (Fig. 3).

Die mikroskopische Untersuchung ergibt: Vorwiegend spindelförmige Stäbchen, teilweise mit lichtbrechendem Hof, und zahlreiche zierliche feine Spirillen, vereinzelte Kokken, Eiterkörperchen, Plattenepithelien.

Diagnose: Angina ulcero-membranacea sinistra (Form Vincent).

Therapie: Arg. nitr.-Pinselung, Gurgeln mit Kamillentee. Diät.

1. 12. Subjektiv und objektiv besser. Temp. 36,7. Therapie wie 29. 11. Mikroskopisches Präparat mit Methylenblau gleicher Befund wie 29. 11.

3. 12. Besser. Beginn der Epithelisierung, stellenweise membranöse Auflagerungen.

Patient auf 5. 12. wieder bestellt, kommt, da vollkommen beschwerdefrei, erst am 13. 12. wieder zur Untersuchung. Der ganze Prozess vollkommen abgelaufen, linke Tonsille abgeheilt. Es besteht ein tiefer Substanzverlust in der linken Tonsille, der überall glatt epithelisiert ist.

Am Schlusse meiner Ausführung angelangt, danke ich Herrn Dr. med. Hecht für das Interesse, welches er der Arbeit entgegenbrachte und für die Liebenswürdigkeit mit der er mir die einschlägige Literatur und das nötige Material zur Verfügung gestellt hat.

Literaturverzeichnis.

1. Vincent, Sur une forme particulière d'angine diphthéroide à bacilles fusiformes et spirilles. Arch. internat. de laryngol. etc. 1898. p. 44—48.
2. Turro, R., Barcelona, Bacteriologia de las anginas. Revist. de Cienc. Med. No. 8. 1896.
3. Raoult et Thiry, Soc. française de laryngologie. Mai 1898 et Rev. de Moure. 1898.
4. Bernheim, Centralbl. f. Bakteriol. Febr. 1898.
5. Sacquépée, Angine à spirilles et bacilles fusiformes de Vincent. Arch. internat. de laryngol. etc. 1899.
6. Lichtwitz u. Sabrazès, Bordeaux, Bacilles fusiformes de Vincent dans un cas d'amygdalite ulcéreuse et dans deux cas de suppuration peri-buccale. Arch. internat. de laryngol. etc. 1899.
7. Graupner, Ueber Angina diphtheroides. Ref. in der Münch. med. Woch. 1902. No. 17. S. 727.
8. Salomon, Mitteilung über Spirochaetenbazillen-Angina. Ref. in der deutschen med. Wochenschr. 1901. S. 575.
9. Baron, Ueber endemisches Auftreten von exsudativer ulceröser Angia. Ref. in der Münch. med. Wochenschr. 1903. No. 2. S. 82/83.
10. Löblowitz, Ueber Stomatitis ulcerosa. Wiener med. Wochenschr. 1902. No. 48—52.
11. Raoult u. Thiry, Nouveaux cas d'amygdalite ulcéro-membraneuse. Extrait du progrès médical. No. 27. Juillet 1900. Ann. des malad. de l'oreille etc. 1902. p. 128. Ref.
12. Sacquépée, Rev. hebdom. 1902. No. 14. p. 408.
13. Mayer, Affection de la gorge et de la bouche dues au bacille fusiforme et aux spirilles de Vincent. Rev. hebdom. 1902. p. 664. Ref.
14. Brindel et Raoult, Des ulcérations de l'amygdalite. Rapport de la Soc. française de laryngologie. 5. Mai 1900; aus dem Progrès médical. 1900. No. 25.
15. Siredey et Mantaux, Un cas d'angine de Vincent. Ref. in den Arch. internat. 1901.
16. Niclot et Marotte, Angine et stomatite à bacilles fusiformes. Revue de médecine. April 1901. Ref. in der Münchener med. Wochenschrift. 1901. S. 1223.
17. Simonin, Ref. in der Münchener med. Wochenschr. 1903. No. 4. S. 169.
18. Lämmerhirt, Zur Kasuistik der Angina Vincenti sive diphtheroides. Deutsche med. Wochenschr. 1902. No. 25.
19. Simonin, Les complications de l'angine de Vincent et leur pathogénie. Rev. hebdom. 1902. No. 7. p. 198.
20. Vincent, Société de Biologie. 23. Mars 1901, aus Progrès médical. 1900. No. 27.
21. Silberschmidt (Zürich), Ueber den Befund von spiessförmigen Bazillen und Spirillen in einem Oberschenkelabszess beim Menschen. Ref. in der Münsch. med. Wochenschr. 1901. No. 34. S. 1359.
22. Dopter, L'angine de Vincent. Revue hebdomadaire. 1902. No. 39. p. 395. Ref.
23. Beitzke, Ueber Anginen mit fusiformen Bazillen. Ref. in der Münch. med. Wochenschr. 1901. p. 1036.

24. Costard, D'amygdalite ulcéro-membraneuse chancriforme à bacilles fusiformes et spirilles ou maladie de Vincent. Revue hebdomadaire. 1901. p. 467.
25. Hecht, Sitzungsbericht des ärztlichen Vereins in München. Nov. 1902.
26. Trautmann, Differentialdiagnose zwischen Dermatosen und Lues bei den Schleimhauterkrankungen der Mundhöhle und oberen Luftwege. Bergmann. Wiesbaden 1903.
27. Hopmann, Handbuch der Laryngologie. II. S. 777. Cit. aus Trautmann (siehe auch 26).
28. Cit. aus Trautmann (siehe auch 26).
29. Chauffard u. Siredey, Heilung der Angina ulcero-membranacea. Ref. in der Münch. med. Wochenschr. 1902. No. 4. S. 169.
30. König, Ref. in der Rev. hebdom. 1902. No. 20. p. 599.
31. Shauffard, Bull. et Mém. de la Soc. méd. des hôp. de Paris. 2. Jan. 02 p. 1375. (Ref. in den Ann. de malad. etc. 1902. I. p. 266.)

Fall I

1000/1

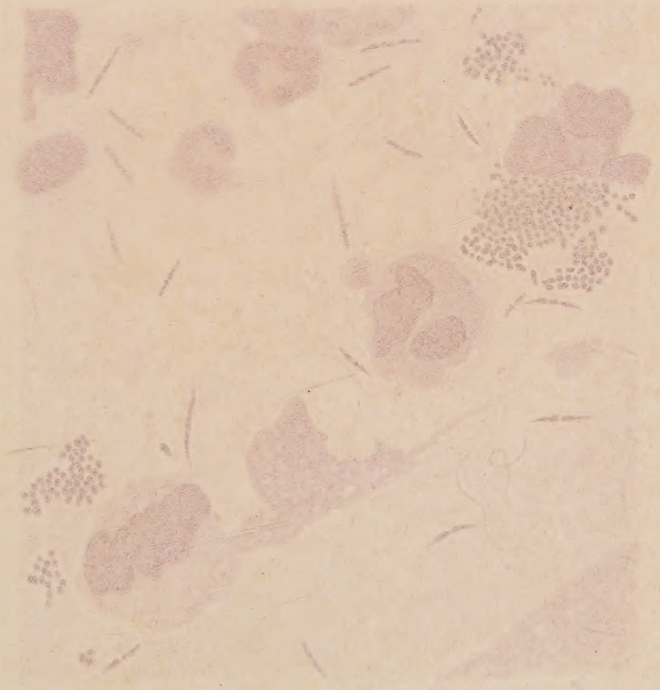

Fall II No a

1000/1

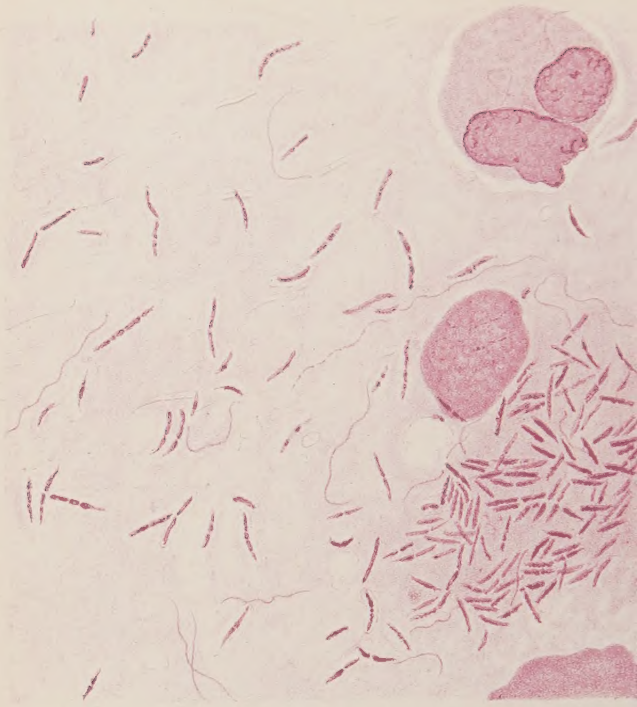

Fall II No c

1000/1

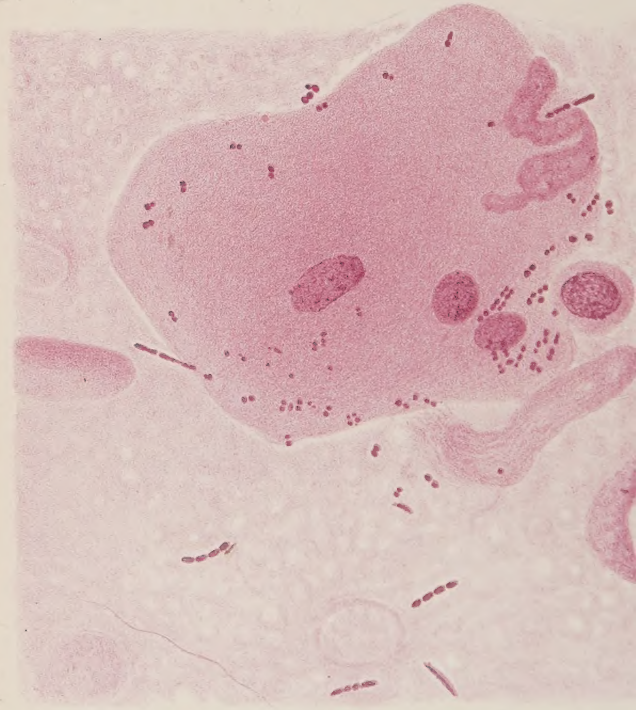

Taf V

Lutz Damers Oc.4. Tub.17.

Schauschuh Inst. Berlin